Cirugía endoscópica de revisión

R1

- Fess tiene una alta tasa de éxito en CRS.
  - Luego de 8 años de la cirugía, más del 90% de los pacientes informan de una mejora continua en los síntomas.
- Sin embargo, la mejoría de los síntomas tiene una correlación relativamente pobre con la resolución de la enfermedad:
  - Incluso los pacientes asintomáticos pueden requerir vigilancia endoscópica a largo plazo y tto medico para prevenir la recurrencia tardía

- Antes de considerar cualquier procedimiento quirúrgico electivo del seno, el tratamiento médico debe ser maximizado.
  - Confirmar: DG y manejo maximizado
- La FESS de revisión tiene una tasa de complicaciones y una menor tasa de éxito que la cirugía primaria.
  - Por alteración de los lugares quirúrgicos como resultado de la operación anterior
  - Por aumento/ reaparicion de poliposis nasal:
    - Erosión resultante de las estructuras normales

- Estructuras de orientación y limite ya no se encuentran:
  - Cornete medio,
  - Proceso uncinado
  - Lámina basal y
  - Lámina papirácea
  - Base de craneo

- Las tasas de éxito de la cirugía de revisión pueden ser afectados por múltiples factores; el más importante:
  - la causa subyacente de la enfermedad

- Otros factores que influyen en los resultados de la cirugía de revisión incluyen:
  - Extensión de la enfermedad,
  - Tabaco o exposiciones ambientales similares
  - Presencia de cicatrices y daño de la mucosa postqx
  - Neoosteogenesis como resultado de cirugía previa y la inflamación persistente; la eliminación de particulas óseas residuales es difícil/ imposible, sin el uso de un taladro.

Factores que conducen a la cirugía de revisión

- Dos grandes grupos:
  - Pacientes se presentan debido a los síntomas persistentes o recurrentes.
    - Mayor numero de pcts
    - Toma de decisiones es dificil
  - Pacientes con complicaciones inminentes como mucoceles expansibles o pólipos que erosionan el hueso adyacente a estructuras importantes.
    - estas situaciones requieren intervención quirúrgica.

- Los síntomas que conducen a la FESS de revisión son similares a los síntomas para el diagnóstico inicial de CRS

Table 54-1 -- DIAGNOSIS OF CHRONIC RHINOSINUSITIS: MAJOR AND MINOR FACTORS

Major Factors	Minor Factors
Facial pain/pressure	Headache
Facial congestion/fullness	Fatigue
Nasal obstruction/blockage	Halitosis
Nasal discharge/purulence/discolored postnasal drainage	Dental pain
Hyposmia/anosmia	Cough
Purulence in nasal cavity on examination	Ear pain/pressure/fullness
Fever	

Tener en cuenta las causas de la enfermedad postquirúrgica persistente en cuanto a: factores ambientales, factores del huésped generales y factores locales.

Factores ambientales

- Los factores ambientales que conducen a la enfermedad recurrente son debido a la exposición por inhalación, tanto en el trabajo como en el hogar.
  - Tabaco:
    - tejido de granulación en áreas de hueso expuesto y tienen una mayor incidencia de estenosis.
    - contraindicación relativa
    - Factor ambiental mas importante que lleva a Qx de revisión.

- Muchas otras exposiciones por inhalación encajan en la amplia categoría de alergia.
  - Dg
  - Tto

- El estrés emocional también puede jugar algún papel:
  - Hay un estudio pediátrico que sugiere que los problemas psicosociales también pueden desempeñar un papel en los síntomas recurrentes

Factores generales de huésped

- La causa más frecuente de recurrencia posquirúrgica.
- Incluyen:
  - Enfermedad reactiva de las vías respiratorias
  - Tríada de Samter
  - Inmunodeficiencia
  - Fibrosis quística
- La evaluación inmunológica es una consideración en pacientes con más de un procedimiento quirúrgico anterior.
- Aunque la cirugía puede proporcionar alivio sintomático en pacientes con factores del huésped , **la cirugía claramente no va a resolver la enfermedad.**

Factores del huésped locales

- Se pueden dividir en:
  - Problemas con la cirugía en sí
  - Problemas postoperatorios (enfermedad iatrogénica):
    - Poliposis
    - Extensión de la enfermedad persistente o recurrente fuera del campo quirúrgico inicial:
      - Resultará en osteoneogenesis, y esto puede exacerbar una obstrucción preexistente.
- La enfermedad iatrogénica puede ser resultado de:
  - una mala técnica quirúrgica
  - inadecuado manejo local de la cavidad después de la operación
  - mala atención médica postoperatoria.

- Los problemas de la cirugía original incluyen:
  - cicatrización de la extracción de la mucosa,
  - ostium bloqueado,
  - Antrostomia inapropiada (causando de recirculación)
  - Cicatrización de mucosa enferma debido a la osteítis crónica subyacente

  - La osteítis y la cicatrización son más a menudo el resultado de la perdida de mucosa y la exposición del hueso en el procedimiento original, con mala regeneración de mucosa funcional.

Pólipos nasales

- Estan vinculados a una enfermedad sistémica, pero pueden producirse por razones aún desconocidas.

- Tríada de Samter
- sinusitis fúngica alérgica
- fibrosis quística

Son enfermedades sistémicas conocidas por causar la poliposis grave, incluso en el contexto de los procedimientos quirúrgicos correctos.

Las alteraciones de la mucosa inherentes de estas enfermedades simplemente no pueden curarse mediante cirugía, aunque el tratamiento médico postoperatorio es útil

Pobre transporte de moco

- Las anormalidades en la función y estructura de los cilios, como el síndrome del cilio inmóvil (síndrome de Kartagener):
  - Incapacidad mecánica para barrer las secreciones
  - Herencia autosómica recesiva y
  - Puede ocurrir en casi cualquier punto de los cilios:
    - el defecto más común en los brazos de dineína.
  - Inmovilidad ciliar y el estasis de secreciones dan lugar a infecciones crónicas recurrentes.

FIBROSIS QUÍSTICA

- La fibrosis quística, enfermedad hereditaria, da lugar a un mal transporte de moco.
- Es el más común de los defectos heredado que causan CRS

- Inadecuado movimiento de electrolitos y agua a través de la membrana de células epiteliales:
  - Hidratación inadecuada del moco y el subsiguiente engrosamiento que hacen que los cilios no puedan mover el moco.
  - El acumulo d moco da lugar a la inflamación crónica y la posterior fibrosis.

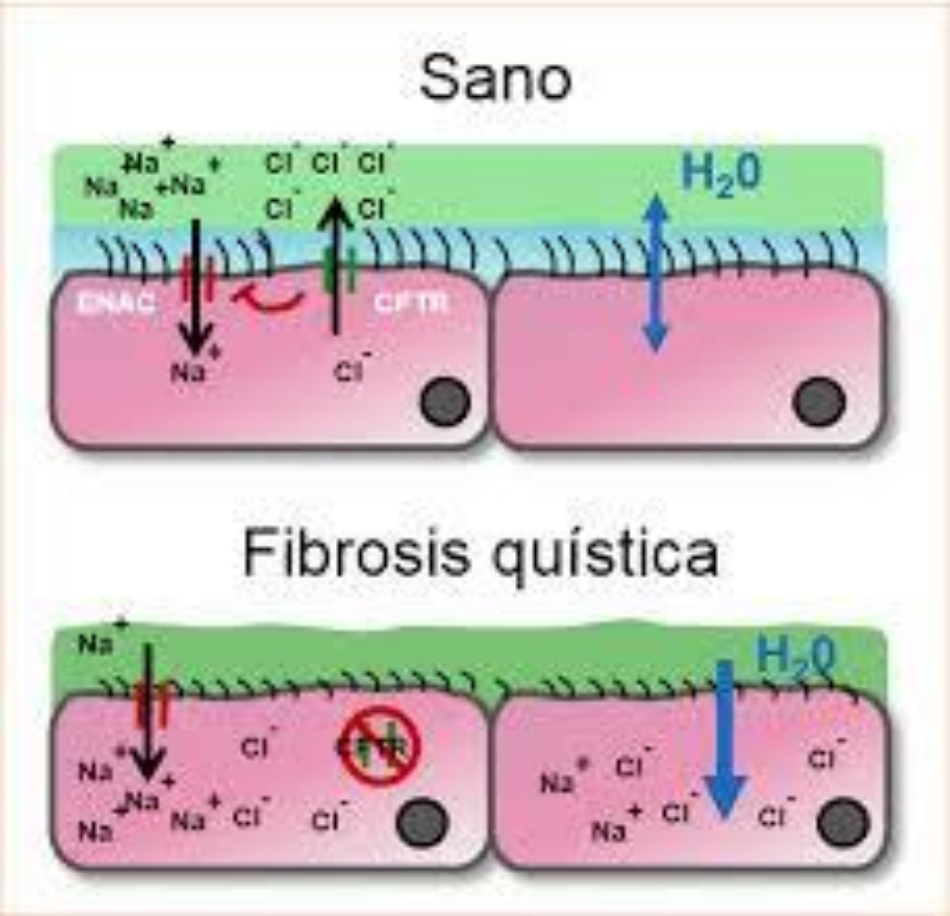

DIAGNÓSTICO

- **Historia Clínica:**
  - El paso inicial es una cuidadosa evaluación de las indicaciones para el primer procedimiento quirúrgico.
    - Revisar Tc y Registros
      - Si la queja inicial fue dolor de cabeza u otros síntomas no comunes de sinusitis, **las indicaciones para un procedimiento quirúrgico mayor debe ser cuidadosamente reexaminadas; incluso si la imagen más reciente del paciente demuestra evidencia de cicatrices, fibrosis y la opacificación del sen**o
    - Considerar si las quejas originales eran debido a la sinusitis y si los cambios ahora identificados son incidentales a la cirugía previa y sin relación con la demanda del paciente.

- 2do paso:
  - **Evaluación de la técnica quirúrgica y el postoperatorio**:
    - preservación de la mucosa?
    - fueron los antibióticos adecuados? y
    - Se dio agentes antiinflamatorios
    - Se cumplió el desbridamiento postoperatorio?

- La evaluación cuidadosa del período postqx de 3 meses puede dar pistas sobre algunas de las causas subyacentes de la recurrencia:
  - TERAPIAS ALTERNATIVAS

- Los pacientes que utilizan la irrigación nasal tienen una mayor incidencia de infecciones por gram-negativos
  - Se debe investigar el origen de la solución salina, la forma de administración, y las fuentes de posible contaminación cruzada.
- Usar solución estéril
- Desinfectar dispositivo periódicamente
  - Reintroducción de bacterias, especialmente Pseudomonas

Endoscopia nasal

- La mayoría de problemas mecánicos quirúrgicamente creados pueden ser identificados en la endoscopia y, se pueden corregir en la consulta externa con el paciente bajo anestesia local.
  - Un cornete medio lateralizado suele ser una causa bastante común .
  - Ostium del seno maxilar perdido
    - Endoscopio de 45 ó 70 grados
  - enfermedad residual en una célula infraorbitaria
  - cirugía incompleta (multiples restos de láminas óseas persisten)
  - edema polipoide y crecimiento de pólipos
  - Obstrucción de ostium frontal y esfenoidal

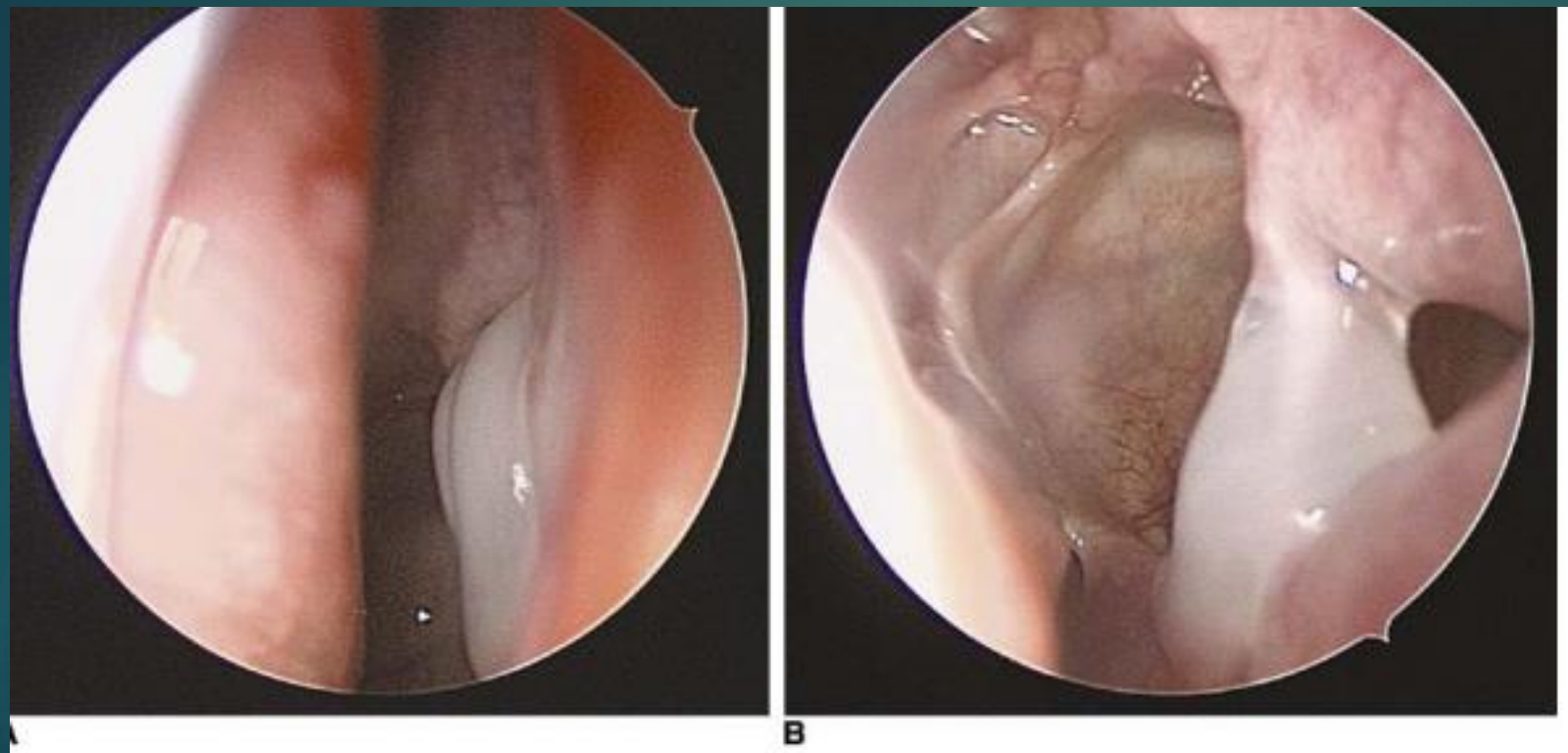

Figure 54-1 Paired images from 0-degree *(left)* and 70-degree *(right)* endoscopes. If the surgeon used only a 0-degree endoscope, it is easy to imagine that the adhesion allowing recirculation of mucus in the maxillary sinus would not be identified and subsequently addressed.

Radiología: Tomografía computarizada.

- La TC se utiliza como un complemento de la endoscopia nasal, especialmente en pacientes con pólipos recurrentes o cirugía parcial.
  - Mostrará con detalle lo que puede ser invisible por vía endoscópica.
  - Las células enfermas perdidas en el procedimiento principal:
    - células frontales adicionales,
    - células etmoidales supraorbitales y
    - células infraorbitarios (Haller)

Resonancia magnética.

- RM es complementaria y necesario en ciertas situaciones:
  - enfermedad adyacente la base del cráneo
  - erosión de la base del cráneo.

Identifica si el erosión es causada por la enfermedad del seno o secundaria a una erosión de la base del cráneo previa o trauma con meningoencefalocele resultante.

- La evaluación de las áreas dehiscentes se vuelve aún más importante cuando existen erosiones esfenoidales y la posibilidad de un aneurisma de la arteria carótida:
  - también se emplea la angiografía de resonancia magnética.

- La RM también permite la diferenciación de masas de tejido blando y mucosa de SPN.

- Otro papel importante para MR es en un paciente con un tumor, en cuyo caso se permite la diferenciación de tumor de las secreciones retenidas

- Un mucocele tendrán diferentes densidades en función del contenido de agua, pero por lo general será brillante en las terminales T1 y T2.

Scan	Tumor	Mucocele	Fungus Ball	Meningocele	Encephalocele
T1	Low	Variable (brighter as protein rises)	Variable	Low	Low
T2	Low-intermediate	Variable (brighter in high-water, low-protein fluids)	Variable; often drops out	High	Low
T1					
Contrast	Solid, central bright	Peripheral enhancement	Peripheral bright	Rim enhancement	Low

TRATAMIENTO INTEGRAL

- Antes de someterse a FESS en paciente debe pasar por varias evaluaciones.

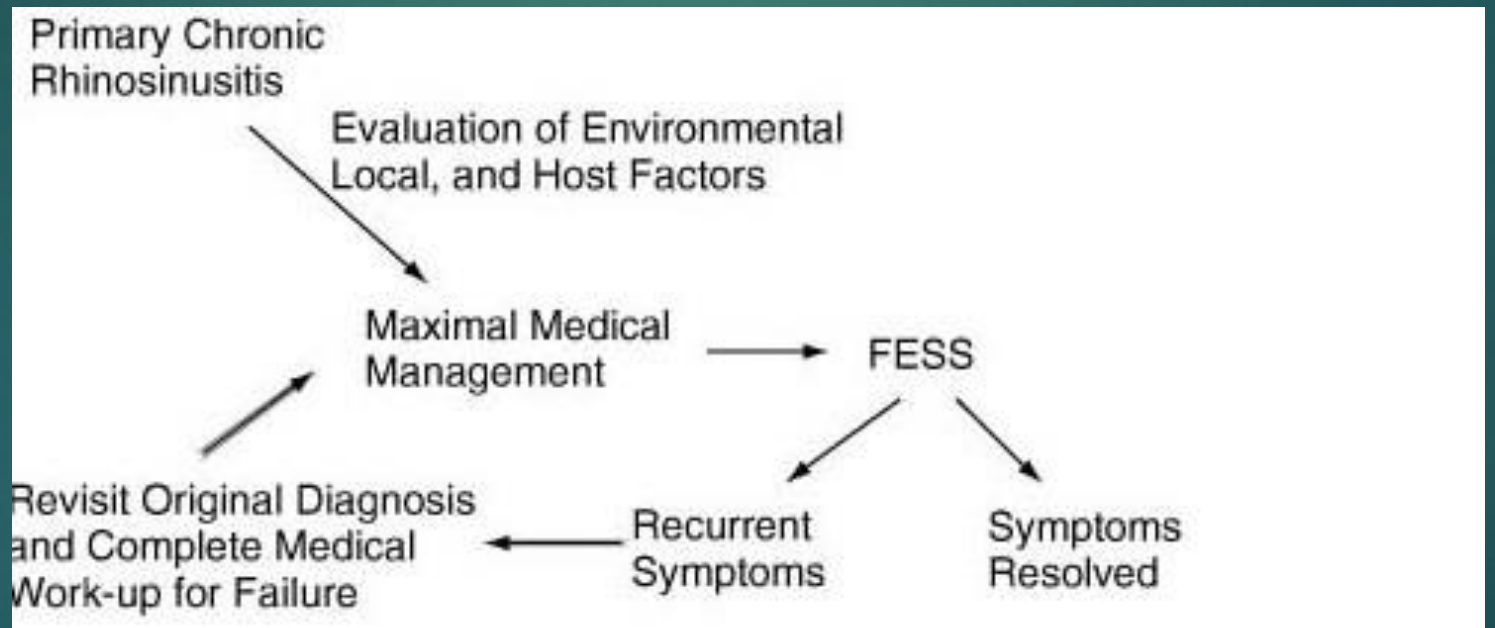

Figure 54-4 Algorithm for management of patients with recurrent chronic rhinosinusitis after FESS.

- Después de la cirugía → postoperatorio intensivo:
  - Proporcionar alivio sintomático
  - cavidad endoscópicamente estable
    - reduce las posibilidades de cualquier cirugía de revisión
    - por medio de la vigilancia endoscópica y el tratamiento médico adecuado.

- Pacientes con enfermedad recurrente luego de qx
  - cuidadosa evaluación diagnóstica de los factores subyacentes
  - Nueva cirugía solo si tratamiento médico adecuado ha fallado

- Por lo general, hallazgos sin clínica: no revisión qx
- Enfermedad localizada persistente en una cavidad funcional previamente: debridamiento en consultorio.
- Complicación inminente (mucocele): revisión qx

Si la cavidad es estable y el paciente asintomático:

- El engrosamiento de la mucosa en la TC
- Las cicatrices en la endoscopia nasal
- Los cornetes lateralizados
- La recirculación de moco

Pueden ser seguidos

- Los pacientes con anormalidades corregibles quirúrgicamente y que tienen síntomas claramente definidos: **mayor éxito después de la cirugía de revisión.**

Manejo preoperatorio

- Diagnóstico correcto
- adecuado manejo médico
- Enfermedad susceptible de manejo quirúrgico

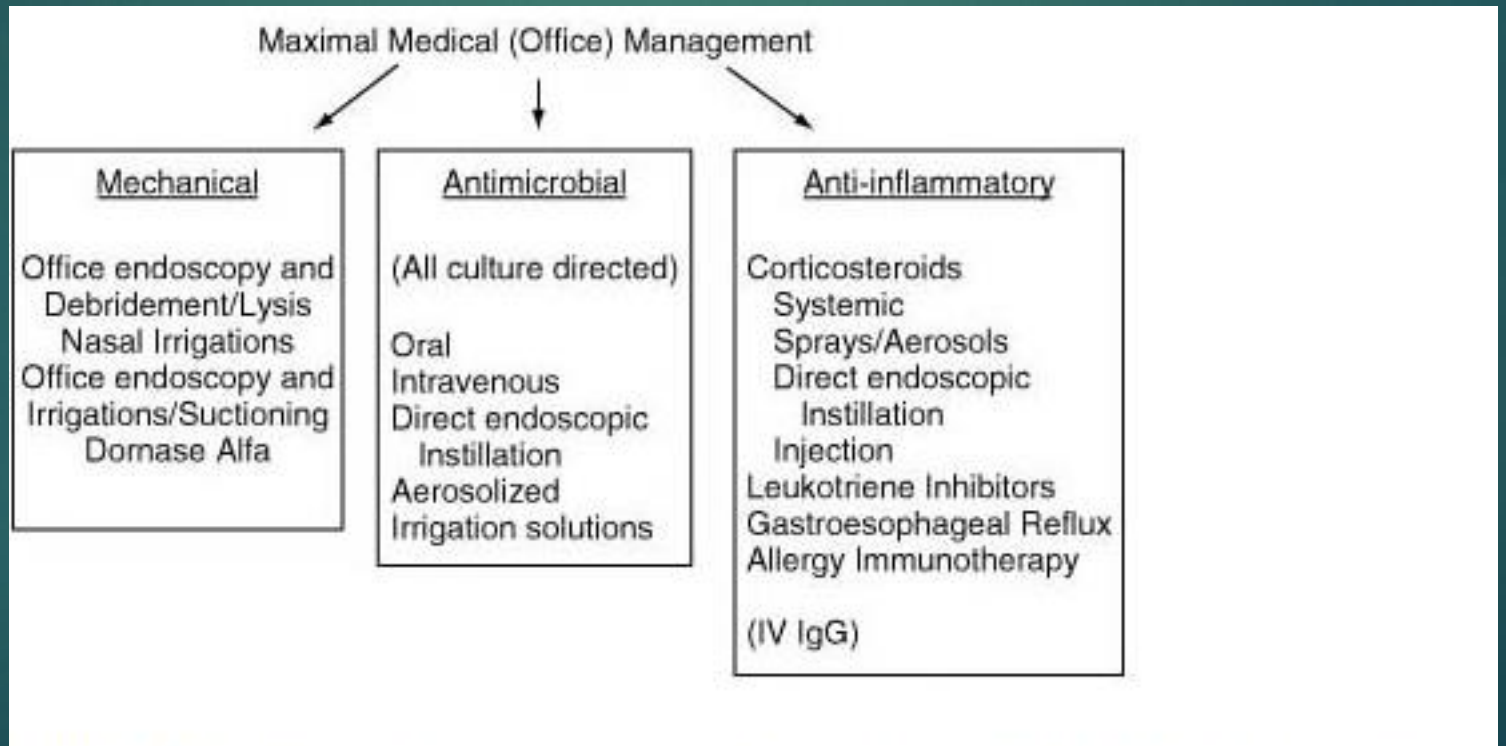

Figure 54-5 Summary of medical treatment options in patients with recurrent chronic rhinosinusitis after FESS.

Importante!

- Establecer las expectativas apropiadas
- Enfatizar que las revisiones postqx y debridamientos son esenciales
  - Si no están comprometidos con esto: no qx
- La infección debe reducirse al mínimo antes de la operación.
  - Cultivo
  - ATB

- La existencia de pólipos nasales o mucosa polipoide hiperplásico
  - indica un aumento del riesgo de hemorragia.
- Preparación médica del lecho quirúrgico:
  - estabiliza la mucosa
  - reduce la hemorragia durante la intervención quirúrgica.
    - 20 a 40 mg / día durante 4 a 10 días antes de la operación
  -

CIRUGÍA: SITUACIONES GENERALES

- **Revisión de imagen**
  - antes de la cirugía es incluso más importante que en un procedimiento quirúrgico primario.

Table 54-3 -- PREOPERATIVE CT EVALUATION

Site	Evaluation
Skull base	Slope, height, erosions, areas of relative thickening and thinning
Medial orbital wall	Integrity, erosion, shape, infundibular size, and uncinate position
Ethmoid vessels	Position of anterior and posterior ethmoid vessels relative to skull base
Posterior ethmoid	Vertical height, presence of sphenoethmoidal (Onodi) cell
Maxillary sinus medial wall	Infraorbital ethmoid cells, accessory ostia
Sphenoid sinus	Relative sizes, position of intersinus septum, relationship to carotid arteries, optic nerves
Frontal recess and frontal sinus	Frontal sinus pneumatization, frontal recess size, agger nasi and supraorbital ethmoid pneumatization, frontal sinu drainage

MÁRGENES ALTERADOS

- Los puntos de referencia anatómicos están alterados por cirugías previas
  - Lo más común es la amputación parcial anterior del cornete medio.

- En algunos casos, solo quedan:
  - la fijación superior del cornete inferior
  - la unión posterior del cornete medio
  - el cornete superior.

Reconocer !

- Los limites principales en la cirugía de revisión:
  - el techo del seno maxilar
  - la pared medial de la órbita
  - la base del cráneo

Pasos quirúrgicos

- Trabajar desde "conocido" a "desconocido".
  - Medializar el cornete medio
  - eliminar completmente la Apófisis unciforme
  - Operar el seno maxilar
- Puntos de referencia: paredes posterior y superior del seno
- Identificar la pared medial de la órbita.
  - Si no se identifica la pared medial de la órbita conducir la disección en la parte medial de la cavidad etmoidal

- En la rinosinusitis crónica primaria, la cirugía está enfocado a áreas de enfermedad
- En la cirugía de revisión, el objetivo es crear una cavidad marsupializacion revestido por mucosa sana, intacta.
- La cirugía de revisión sinusal incluye un etmoidectomía completa para permitir el acceso a cada seno enfermo.
  - se lleva a cabo de forma más segura con un telescopio de 0 grados, y microdebridador de 0 y 45 grados.

PROBLEMAS ESPECÍFICOS

- SENO MAXILAR:
  - Incluyen:
    - Recirculación:
      - causada por un proceso unciforme retenido / parcialmente resecado con un antrostomia iatrogénica o por las cicatrices en la cara anterior de la antrostomía
    - infección de drenaje en el seno maxilar
    - cuerpo extraño retenido (incluyendo trabajo dental infectada)
    - insuficiencia del transporte mucociliar
    - cicatrización fuera del seno de la cavidad nasal.

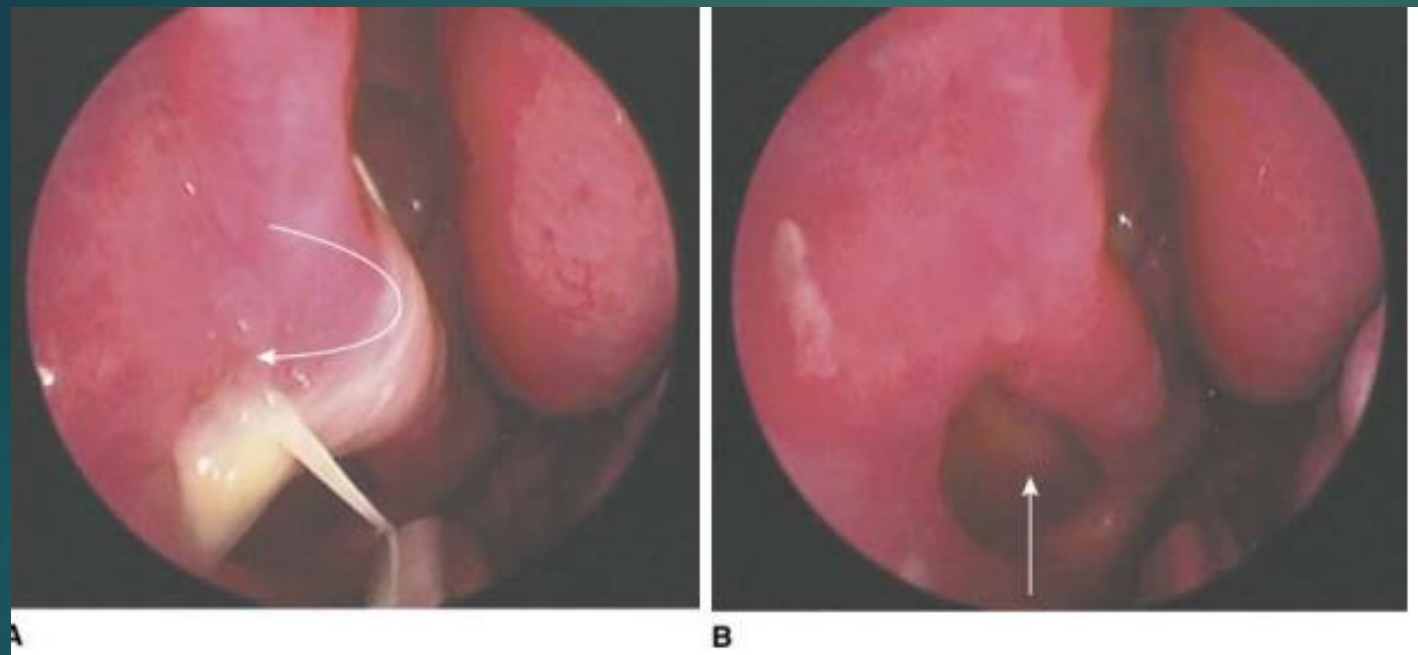

Figure 54-6 These endoscopic views of the right middle meatus through a 0-degree telescope demonstrate recirculation of infected secretions. Normal mucociliary flow sweeps contents from the maxillary sinus out the surgically enlarged maxillary sinus ostium. In this case (*left*), secretions reenter the maxillary sinus through a patent antral nasal window. As these secretions continue to recirculate, they are prone to become infected. The right panel depicts structures immediately after the patient is suctioned. The star denotes the surgically enlarged maxillary sinus ostium and the thick arrow the nasal antral window. Secretions are rotating around a previously amputated inferior turbinate.

- Una célula enferma residual infraorbital (Haller), incluso cuando se abre, puede tener particiones osteiticas residuales, creando persistente hipertrofia de la mucosa localizada.

- Realizar examen cuidadoso del suelo del seno
  - cuerpos extraños retenidos
  - secreciones espesas
  - material de relleno dental
  - una astilla de hueso.

- Cuando dicha enfermedad es inaccesible a través de una antrostomía amplia

- Aumentar el acceso con sinoscopía maxilar sublabial utilizando un trocar.

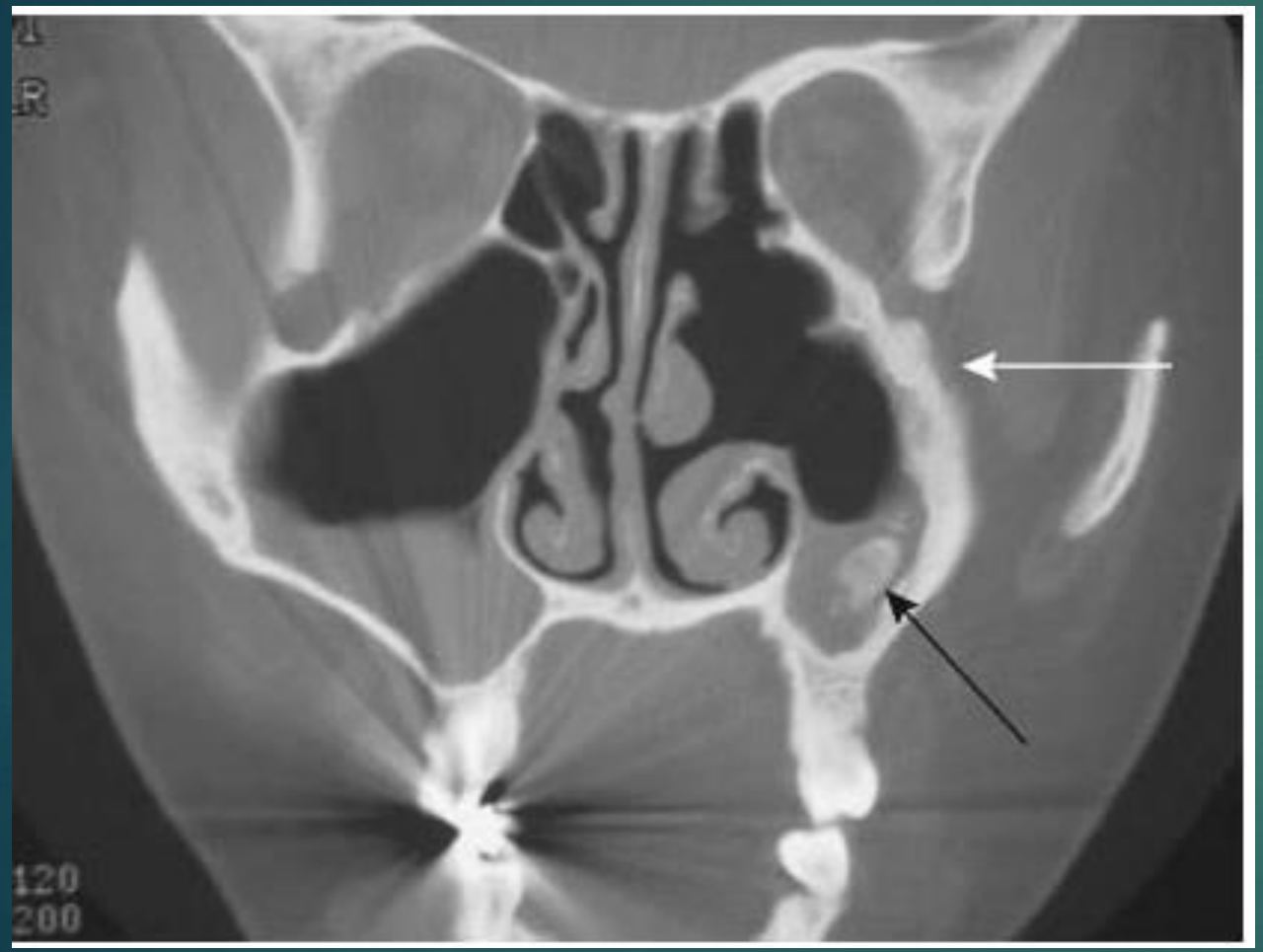

- El trocar se puede utilizar como una cuchara con el endoscopio dentro de su lumen para elevar el material espeso hacia el meato medio, lo que le permite ser retirado a través de la ruta transnasal.

- De vez en cuando, un enfoque limitado de Caldwell-Luc se requiere

Seno etmoidal

- Enfermedad recurrente por:
  - Iatrogenia
  - Pobre control postquirúrgico
  - Enfermedad recurrente por factores del ambiente o el huésped
- Residuos óseos pueden engrosar y dificultar su remoción quirúrgica
  - Taladro para remover hueso osteítico cuando no se puede realizar con fórceps

- **Siempre que sea posible, la mucosa debe mantenerse**

- Mucoceles en senos etmoidales pueden ser resultado de pobre cuidado postquirúrgico
  - Deben ser abiertos para prevenir secuelas

Figure 54-8 Computed tomography (CT) scan of a patient who did not have any postoperative care after endoscopic ethm
The CT scan on the right is at 1 year postoperative from drainage of the mucocele.

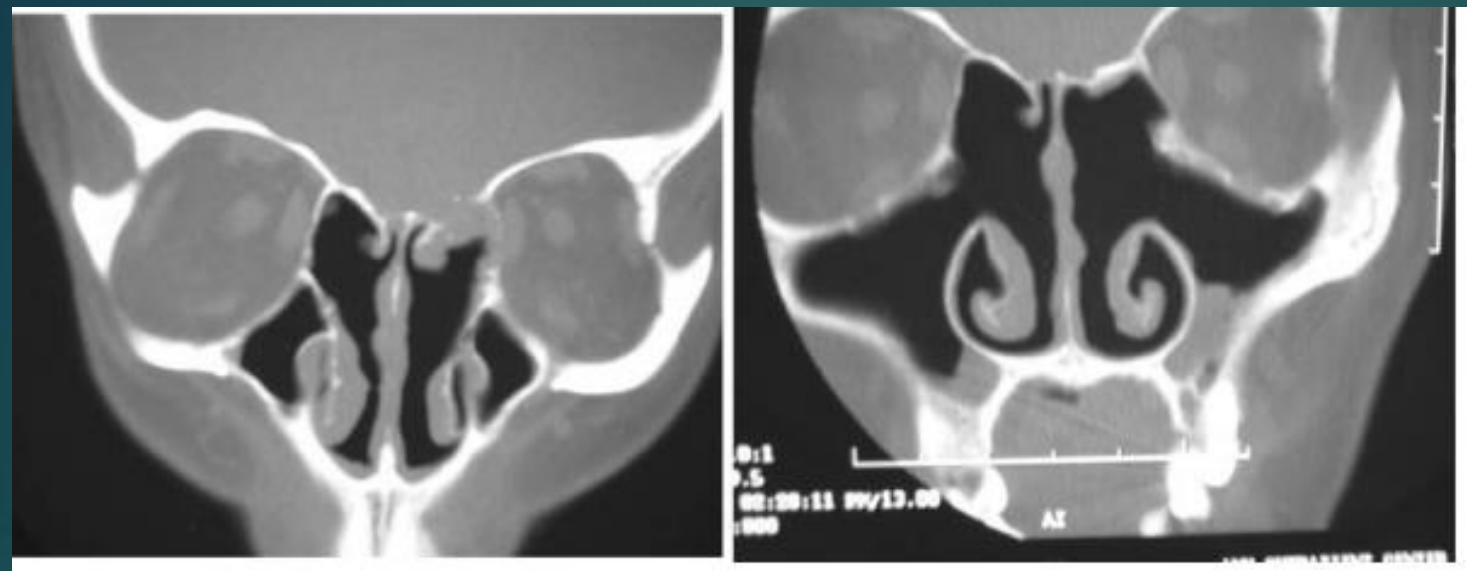

Figure 54-9 Patient status post-endoscopic ethmoidectomy presented with an encephalocele that was not diagnosed secondary to an endoscopic appearance similar to nasal polyposis. The preoperative computed tomography (CT) scan is on the left, and the CT scan 6 months after endoscopic repair with a bone graft is shown on the right.

- Enfermedad iatrogénica también puede incluír meningocele o encefalocele
- En caso de sospecha → inyección intratecal de fluoresceína antes de la cirugía

Seno esfenoidal

- Las causas más comunes para enfermedad esfenoidal persistente
  - Falla para entrar
  - Estenosis
  - Sinostomía inadecuada
  - Cuidados postquirúrgicos limitados
  - Cicatrización lateral del cornete superior

- Antes de re – entrar al seno esfenoidal → revisar anatomía radiográfica en planos axial y coronal
- Revisar el curso del nervio óptico y la arteria carótida
  - Especialmente Onodi si esta presente
  - Carótida dehiscente en 23%

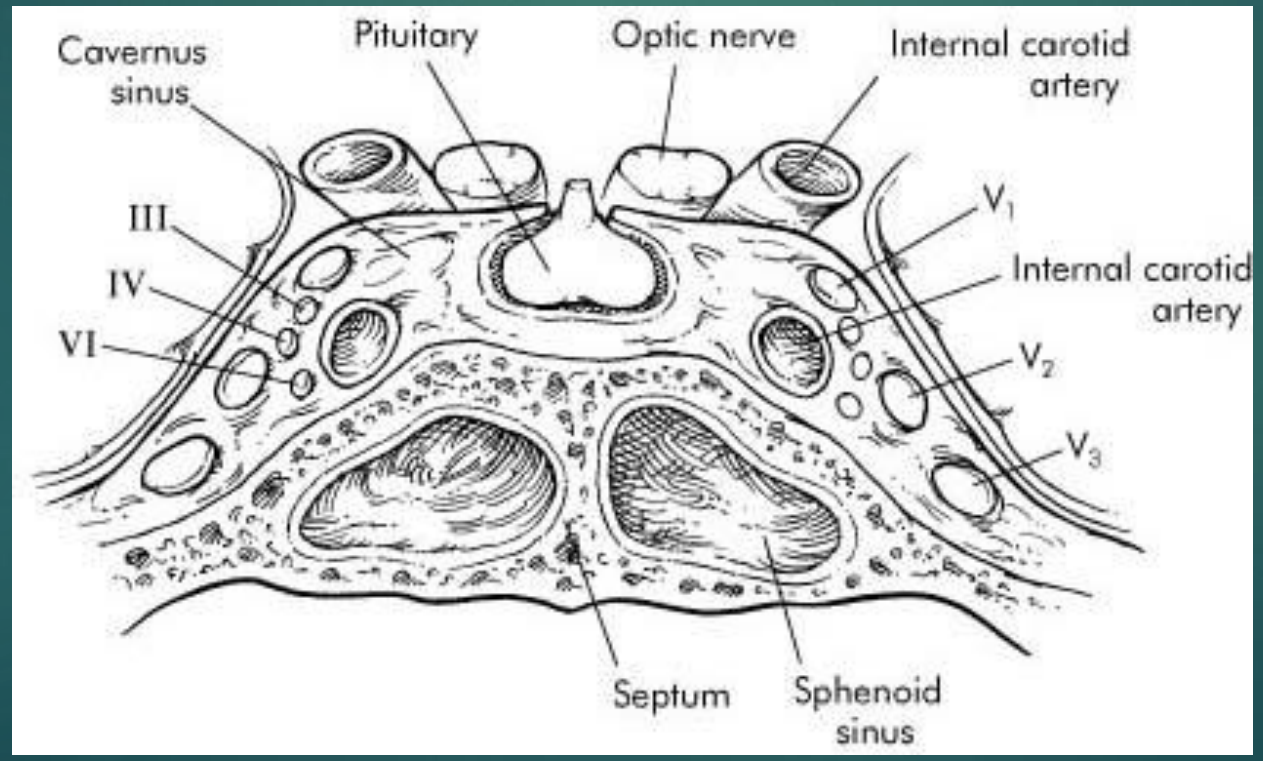

Table 54-5 -- POSSIBLE COMPLICATIONS OF SPHENOID SINUS SURGERY

Complication	Associated Structure
Vascular hemorrhage	Posterior ethmoid artery, internal carotid artery, cavernous sinus, sphenopalatine artery
Hematoma	Retrobulbar
Intra-cerebral injury	Cerebrospinal fluid leak, meningitis, cerebritis, abcess, brain injury, pituitary trauma
Fistula	Cavernous sinus: carotid artery
Cranial nerve injury	Optic nerve: blindness, pupillary defects
	Occulomotor nerve (III): diplopia, pupillary defects
	Trochlear nerve (IV): diplopia, pupillary defects
	Abducens nerve (VI): diplopia, pupillary defects
	Trigeminal nerve (V_1 V_x): facial numbness

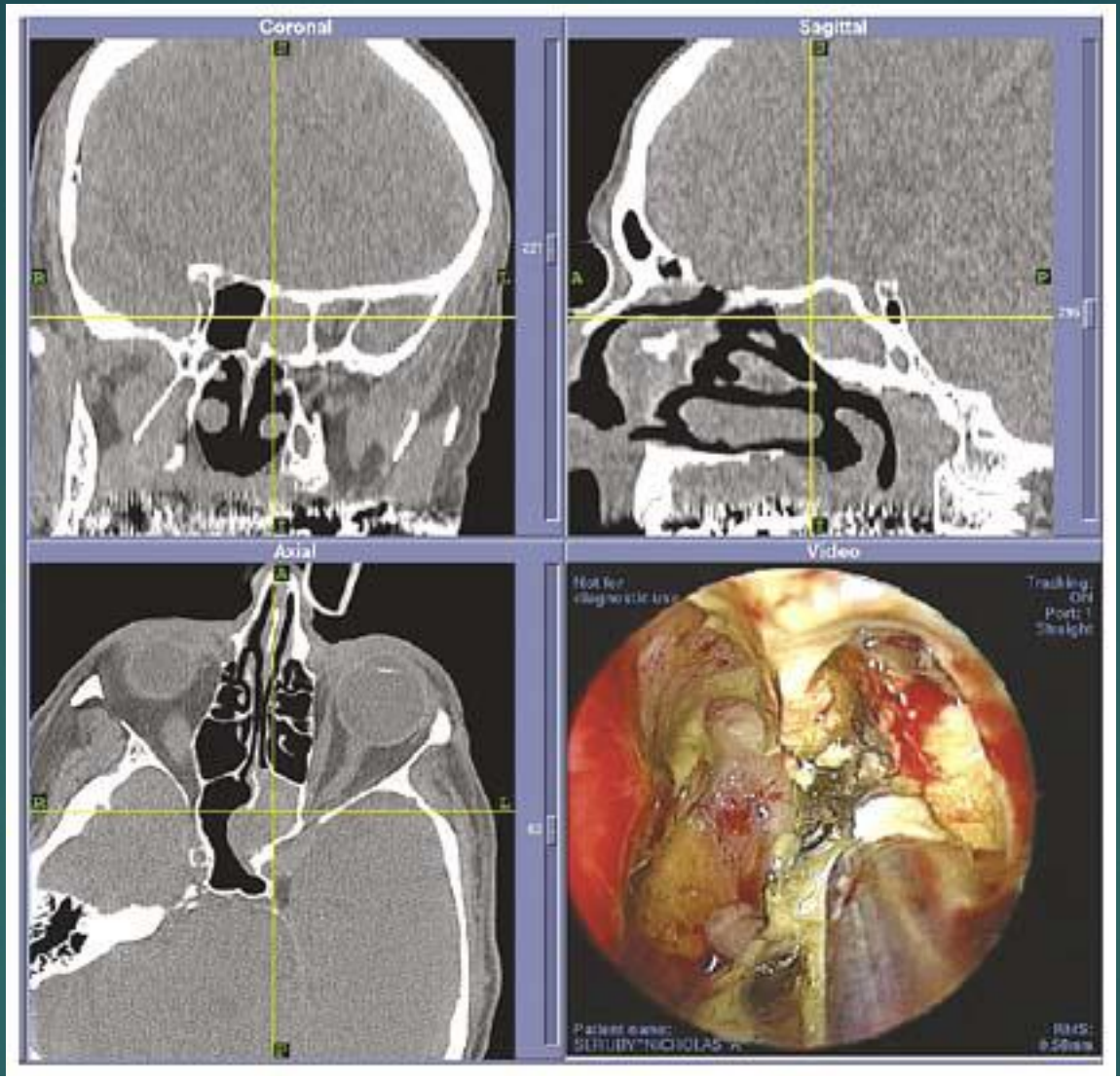

Figure 54-11 Intraoperative image from endoscopic sphenoethmoidectomy in Figure 54-3 . The remains of the fungal ball can be seen in the endoscopic image, as well as the associated inflammation. After removal, the patient had complete relief of symptoms with an uneventful postoperative period.

Abordaje trans - etmoidal

- Es el abordaje más frecuente
  - Si se combina esfenoidotomía con etmoidectomía
  - Si se necesita una exposición esfenoidal unilateral amplia
- Luego de la etmoidectomía se identifican:
  - Cara esfenoidal
  - Base del cráneo
  - Cornete superior

- En enfermedad severa : difícil identificar cornetes
- Para identificar el cornete superior :
  - buscador con punta de bola :
    - localización del meato medio
- También se puede resecar la parte inferior medial del cornete medio con un detractor, justo hasta la transición de la lamella en su porción horizontal con vertical
- Cuidado con lesionar la rama septal posterior de la arteria esfenopalatino: cauterizar

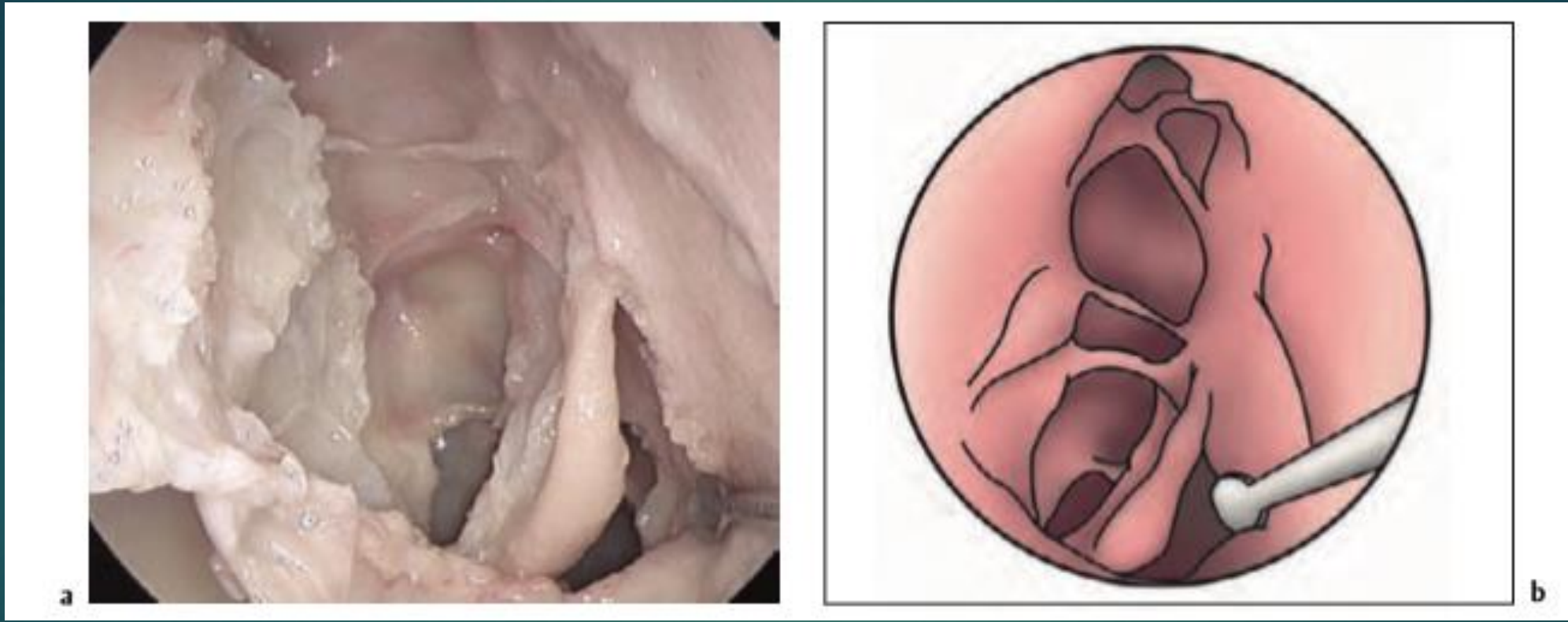

- Apariencia luego de una esfenoetmoidectomia

- Una vez que las estructuras están identificadas:
  - **Se reseca el tercio inferior del cornete superior:**
    - identificación del ostium natural del seno
- Se amplía el ostium con una cureta en J girando
- Ocasionalmente el hueso estará engrosado y puede ser necesaria una fresa de diamante
- La presencia de hueso osteitico significativo, es importante para crear una abertura muy amplia:
  - que se extienda tanto a la base del cráneo y medial de la pared orbital.

Abordaje transeptal

- Antes de la era endoscópica, era el abordaje más frecuente
- Ventaja → mantenerse en la línea media de la cavidad nasal
- A excepción de la cirugía transesfenoidal pituitaria, rara vez se utiliza

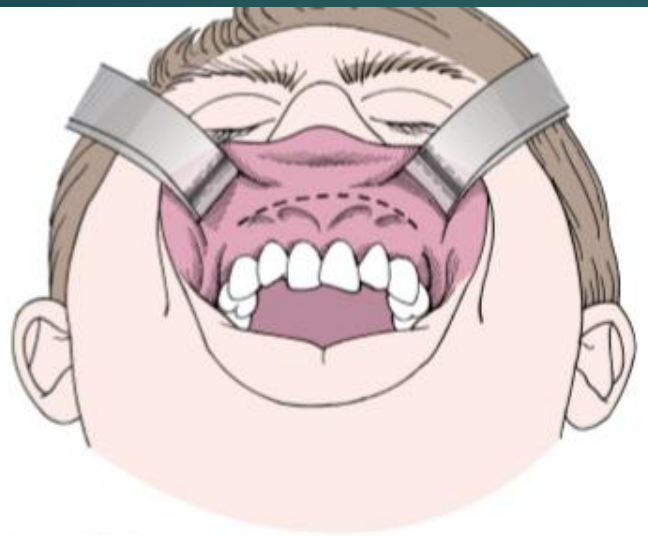

Figura 14-6. Incisión gingivobucal. *(Redibujada de Lee KJ: The sublabial transseptal transsphenoidal approach to the hypophysis.* Laryngoscope 88 *[Suppl 10]:1-65, 1978.)*

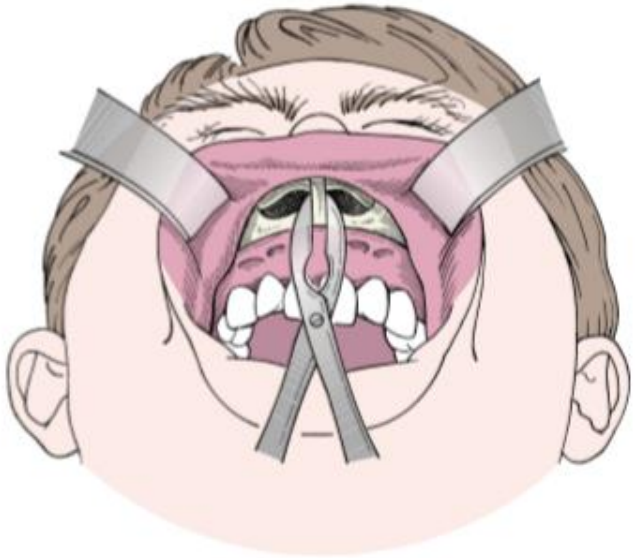

Figura 14-7. Liberación de la espina nasal. Aunque la espina se puede extirpar, es más fácil dejarla unida al tabique para facilitar su recolocación al final del procedimiento. *(Redibujada de Lee*

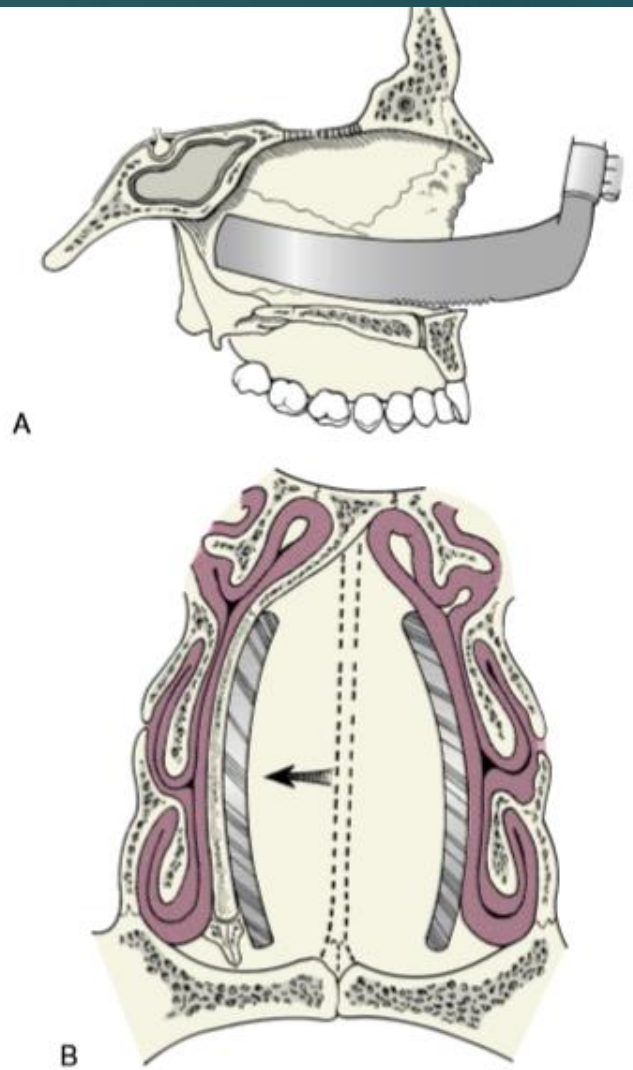

Figura 14-8. **A** y **B,** Inserción de un rinoscopio autoestático de Hubbard o de Hardy entre las hojas de un rinoscopio de Killian. Es esencial que el rinoscopio quede a horcajadas sobre el vómer al insertarlo. *(**A,** Redibujada de Petcu MS, Sasaki CT: Pituitary tumors. En Pillsbury HC III, Goldsmith MM III [eds.]:* Operative Challenges in Otolaryngology–Head and Neck Surgery. *Chicago, Year Book, 1990, págs. 160-175.)*

- En este abordaje, la prominencia media del seno esfenoidal aparece como la proa de un barco, y se elimina con cinceles y gubias Kerrison

  - Identificar los ostium esfenoidales con el fin de entrar en el seno

- Puntos clave:
  - Inyecciones en sitios precisos para disminuir el sangrado en los flaps septales
  - Cuidado con los flaps para prevenir desgarro
  - Identificar el ostium antes de entrar al seno
- La amplia exposición que ofrece → cirujanos siguen prefiriendo microscopio a endoscopio

Abordaje trans - nasal

- Se puede utilizar en la enfermedad esfenoidal aislada
- Ventajas → rápido y evita disrupción de la anatomía de senos etmoidales
- Desventaja → ofrece la menor exposición al seno desde cualquier enfoque

- El orificio natural del seno esfenoidal: medial a los cornetes medio y superior
  - Ostium natural del seno está en el receso esfenoetmoidal
  - En la unión de los 2/3 superiores y 1/3 inferior del cornete superior

- Uso de endoscopio 0 a 30 grados

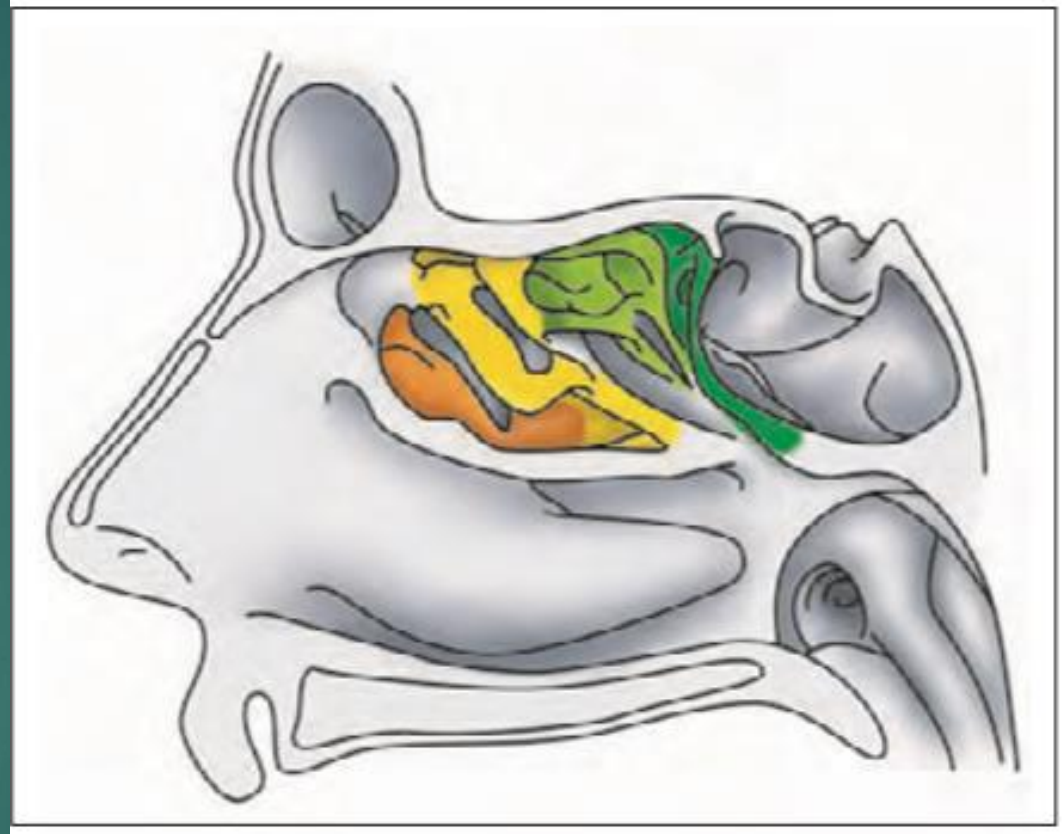

Fig. 5.64 A partial anterior ethmoidectomy with a posterior ethmoidectomy and sphenoid sinus surgery.

- Los ostia naturales pueden ser canulados en caso de enfermedad leve ensanchando el ostium con un punzón en hongo

- Una porción del cornete superior debe retirarse para extender la antrostomía lateralmente

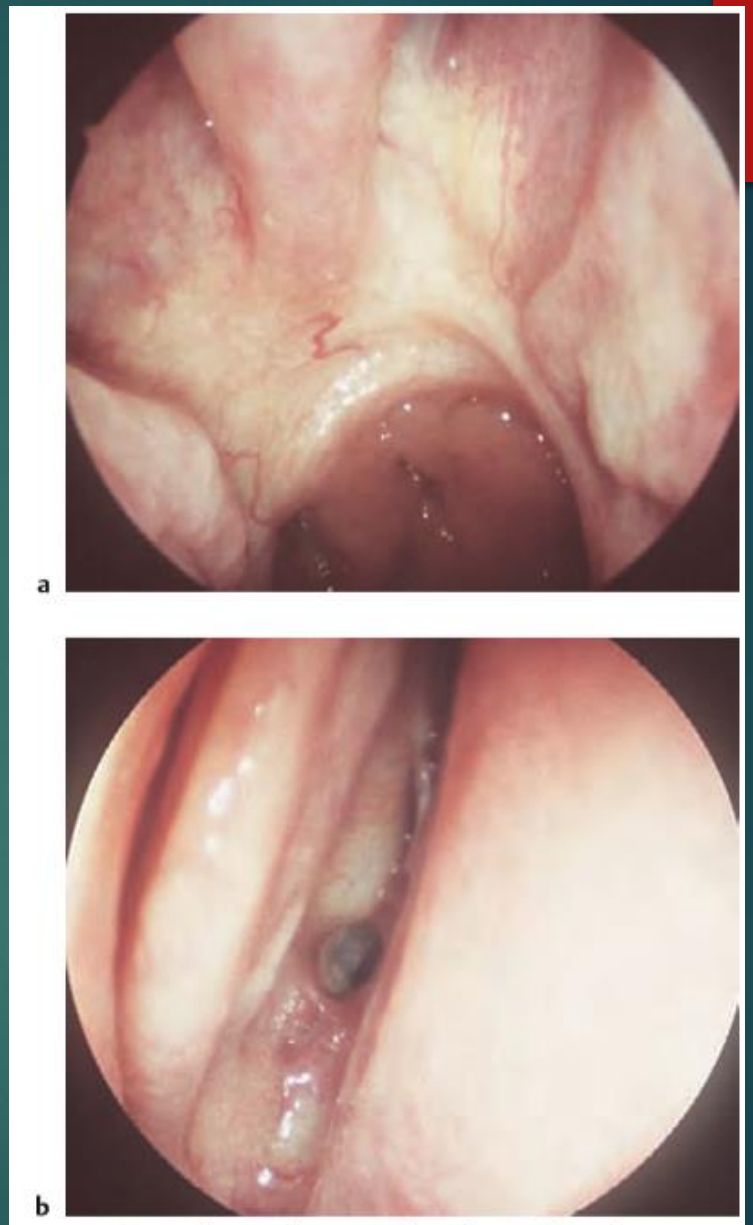

Fig. 6.8 **a** The initial view of the sphenoethmoid recess and **b** A view of the upper part of the sphenoethmoid recess showing the sphenoid ostium that is sometimes possible.